NOTE

UR LA GASTROSTOMIE

DANS LE CANCER DE L'ŒSOPHAGE

PAR

Henri HARTMANN

G STEINHEIL Éditeur.

Extrait des **Bulletins de la Société anatomique**
5e série, tome V, pages 117 à 128.

Note sur la gastrostomie dans le cancer de l'œsophage

Par Henri HARTMANN

Les pièces que j'ai l'honneur de vous présenter proviennent d'une malade que j'ai gastrostomisée dans le service de M. Terrier, avec l'aide et les conseils de mon maître, M. Quénu. La question de la gastrostomie dans le cancer de l'œsophage, n'étant pas encore tranchée d'une manière définitive pour quelques chirurgiens, nous avons pensé qu'il pouvait être intéressant de vous présenter ces pièces et, les rapprochant d'une série d'autres faits que nous avons observés, de vous communiquer les réflexions qu'elles nous semblent devoir suggérer.

Il s'agit d'une malade âgée de 59 ans, qui n'avait fait aucune maladie grave, lorsque vers le mois de janvier 1890, elle commença à éprouver une certaine difficulté à avaler les solides. Cette gêne n'existait au début que d'une manière intermittente et le plus souvent la malade pouvait manger comme tout le monde. Elle ne tarda pas à devenir permanente et dès le début de mars la déglutition des solides devint impossible.

Son état s'aggravant, les liquides passant eux-mêmes difficilement, elle se décide à entrer le 4 juillet 1890 dans le service de M. le Dr Lacombe, à l'hôpital Bichat.

A ce moment la déglutition même des liquides était des plus difficiles et suivie de régurgitations, l'amaigrissement considérable, l'introduction de toute sonde ou explorateur impossible.

Grâce à l'emploi de la cocaïne et du lait qui tiède passe mieux que froid, M. Lacombe arrive à prolonger l'existence ; mais voyant que malgré ses soins, la malade s'affaiblit de plus en plus, le 13 septembre 1890, il la fait passer en chirurgie.

A ce moment, la malade n'avale plus qu'une très petite quantité de lait chaud ; ellea constamment des régurgitations de lait et de matières spumeuses ; ce crachement continuel l'épuise, dit-elle. Bien qu'amaigrie à undegré extrême, elle se lève encore un peu chaque jour.

Des tentatives modérées de cathétérisme ne nous permettent pas de franchir l'obstacle qui siège au niveau de l'orifice supérieur de l'œsophage; le doigt porté au fond de la gorge sent en arrière du larynx les inégalités du néoplasme.

Tout le triangle sus-claviculaire est occupé par une masse ganglion-

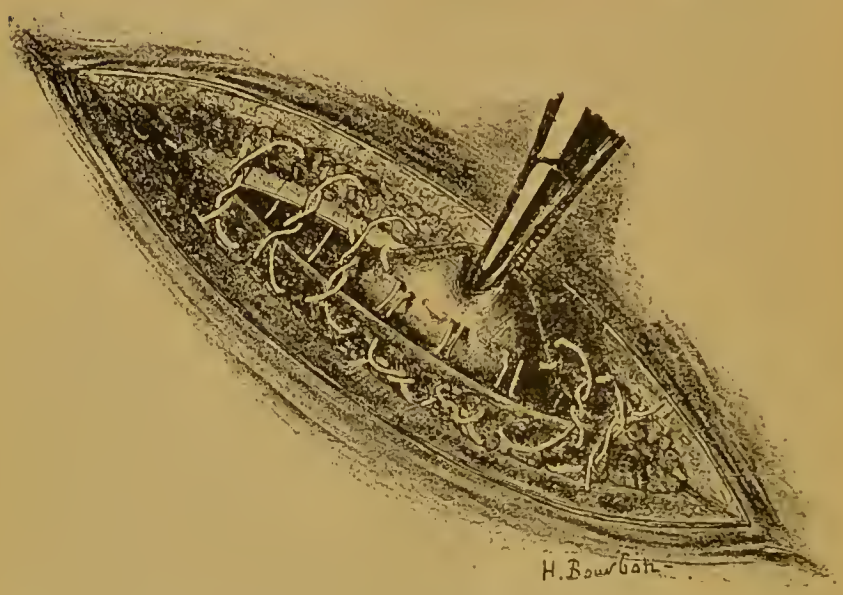

Fig. 1. — Une petite portion de l'estomac est attirée avec une pince à l'extérieur. Les fils séro-séreux fixateurs sont en place, mais non serrés. Comme on le voit, ils comprennent dans leur anse non seulement la séreuse pariétale, mais aussi une partie de la paroi musculaire. Deux fils supérieurs et un inférieur, figurés aussi, suffiront, une fois serrés à fermer le reste de la plaie abdominale.

naire apparue il y 6 à 7 semaines, actuellement du volume d'une orange, molle, fluctuante par places, dure en d'autres points.

Rien à l'auscultation de la poitrine.

Le ventre est flasque, rétracté, un peu en besace ; la peau est rugueuse, écailleuse présente par places des taches de purpura sénile. Le clapotement stomacal s'entend au-dessous de l'ombilic.

Les urines ne renferment ni sucre, ni albumine, il n'existe pas de signes de généralisation.

Opération. — Le 18 septembre 1890, nous pratiquons, avec l'aide de notre maître M. Quénu, l'opération de la gastrostomie.

Incision parallèle au rebord costal, à un doigt de ce rebord, longue de 10 centimètres environ, s'arrêtant inférieurement au niveau de l'extrémité de la 10e côte. Section des divers plans musculo-aponévrotiques. Hémostase par des ligatures à la soie avant d'ouvrir le péritoine. Ce n'est que lorsque cette hémostase est terminée que nous pénétrons dans la cavité abdominale.

La plus grande partie de la plaie est occupée par le foie qui a une

apparence grisâtre, scléreuse. Nous le relevons, puis avec l'index, suivant sa face inférieure, nous allons profondément accrocher ce qui se trouve en rapport avec elle et le ramenons dans la plaie. C'est le pancréas qu'après avoir reconnu on rentre dans la cavité abdominale. L'estomac est très descendu ; on va le chercher avec deux doigts et on l'amène dans la plaie ; il est facilement reconnaissable à la disposition de ses vaisseaux et à l'épaississement pylorique. A ce moment, on résèque, après ligature, un bout d'épiploon adhérant à la paroi abdominale, de manière à ne pas être gêné par lui. Puis, faisant courir l'estomac de gauche à droite, en le sortant un peu et le rentrant à mesure, sans jamais abandonner la petite courbure, on maintient au dehors avec une pince de Kocher, un point distant de 15 à 20 centimètres environ du pylore. Certain alors de faire une fistule au voisi-

FIG. 2. — Les sutures cutanées sont en place et serrées ; les fils muqueux-cutanés et séro-cutanés sont en place mais non serrés.

nage du cardia et de la petite courbure, nous suturons la partie supérieure de notre incision péritonéale par 4 points de soie, dont deux en bourse. Nous réunissons de même notre incision des plans musculo-aponévrotiques et finalement, fixons l'estomac dans l'angle inférieur de l'incision péritonéale ; cette fixation est faite en adossant séreuse à séreuse, suivant le procédé Terrier ; 3 points de soie réunissent l'estomac à la lèvre supérieure, 2 à la lèvre inférieure, 1 à chaque angle. La cavité péritonéale est alors entièrement fermée ; il ne reste béant que la partie inférieure de l'incision cutanéo-musculaire, faite plus longue que l'incision du péritoine ; deux sutures à

la soie ferment la plaie musculo-aponévrotique, puis la totalité de l'incision cutanée est suturée avec cinq crins de Florence.

Une petite portion d'estomac grande comme une pièce de 20 centimes est herniée dans la plaie. Sur le conseil de M. Quénu, nous plaçons alors deux fils de soie, l'un dans l'angle supéro-interne, l'autre dans l'angle inféro-externe de la plaie ; ils réunissent les deux lèvres de l'incision cutanée, transfixant au passage la séreuse qui double l'estomac. Nous incisons alors celui-ci, couche par couche, entre deux pinces à griffe qui tendent à l'attirer au dehors. L'incision est faite aussi petite que possible avec un bistouri ordinaire. La cavité stomacale ouverte, nous fixons la muqueuse d'une part à la lèvre supérieure par deux points à la soie, d'autre part à la lèvre inférieure de la même façon.

Pansement : La plaie est saupoudrée de carbonate de magnésie et recouverte d'une couche d'ouate stérilisée.

L'opération a duré 1 heure 5 minutes ; l'anesthésie conduite par M. Paquy, externe du service, a été parfaite et n'a nécessité que 15 gr. de chloroforme. Le pouls, au moment où l'on rapporte la malade dans son lit, est à 64.

18 septembre, soir. Temp. 37°,2 ; pouls 78, nullement modifié dans sa force. La malade va bien, ne se plaint pas ; elle n'accuse qu'un peu de douleur au niveau de la plaie lorsqu'elle tousse. Pas de vomissements, pas de nausées. Elle ne souffre pas de la soif, bien qu'on ne lui ait rien donné à prendre et que l'on n'ait fait que lui humecter les lèvres avec un peu de rhum coupé d'eau.

19 septembre. Matin. Temp. 37°. Jusqu'à ce matin la malade est restée à la diète absolue ; elle s'est contentée pour tromper la soif de se rincer la bouche avec de l'eau tiède. Rien n'a coulé par la fistule ; avec un tampon boriqué nous enlevons le carbonate de magnésie qui la recouvre, puis la dilatant un peu avec une pince de Lister nous y insinuons une sonde molle, rouge, n° 13, préalablement graissée dans l'huile phéniquée à 1/40 ; par cette sonde nous faisons couler dans l'estomac 40 centilitres de lait environ.

Soir. Temp. 37°.

20 septembre. Matin. Temp. 37°. La malade se plaint un peu de la soif. Elle est toutefois enchantée du résultat de l'opération et se dit surtout satisfaite d'avoir vu *disparaître immédiatement le crachotement continuel qui la gênait beaucoup auparavant.*

Toujours absence complète de nausées et de vomissements. Carbonate de magnésie pulvérulent au niveau de la fistule qui n'a donné lieu à aucun suintement. Nous donnons à la malade 40 centilitres de lait par la fistule.

Soir. Temp. 37°,3. Nous redonnons par la fistule 40 centilitres de lait. Dans le courant de la nuit, la malade prend par la bouche environ 25 centilitres de lait ; elle avale notablement mieux qu'avant l'opération.

21 septembre. Matin. Temp. 37°. Même état ; la malade a rendu des gaz par l'anus.

Soir. Temp. 37°,3

Nous lui faisons prendre à chacun de ses deux repas environ 60 centilitres de lait et un œuf, soit un litre et quart de lait et deux œufs dans les 24 heures. En outre elle prend par la bouche environ 40 centilitres de lait dans la journée et la nuit.

La malade se trouve beaucoup mieux, plus forte qu'avant l'opération et voudrait se lever; elle ne souffre plus de la faim et ressent un bien-être qu'elle n'avait pas éprouvé depuis longtemps. Son facies s'est très amélioré, au point que cela frappe les parents qui viennent la voir.

22 septembre. Matin. 37°,1; soir 37°,1. La malade ayant eu la nuit dernière cinq garde-robes diarrhéiques, nous ne lui donnons à chaque repas que 40 centilitres de lait, un œuf et deux grammes de sous-nitrate de bismuth.

23 septembre. Matin. 37°; soir 37°,3. La diarrhée est arrêtée.

Rien de particulier les jours suivants; l'alimentation se fait régulièrement par la fistule qui ne donne toujours lieu à aucun suintement; le 26, nous enlevons les sutures cutanées. Tout va bien jusqu'au 1er octobre. Dans la nuit qui suit, la malade est prise d'accidents de suffocation rappelant le spasme glottique; elle reste pendant deux jours avec une certaine gêne respiratoire sans que cependant l'auscultation des poumons révèle l'existence d'une lésion. La situation redevient meilleure les jours suivants; il reste cependant une certaine altération du facies, qui est un peu anxieux, en même temps que l'on voit reparaître une expectoration spumeuse qui, jointe à une légère dyspnée, gêne la malade. Les phénomènes asphyxiques, qui depuis la veille ont repris cette fois d'une manière presque continue, vont en augmentant; la poitrine est pleine de râles et le 8 octobre dans la soirée la malade meurt asphyxiée, sans que sa température se soit élevée une seule fois au-dessus de 37°,3.

Autopsie. — A l'examen de la paroi abdominale, on constate l'existence d'une cicatrice linéaire à peine visible, mesurant 7 centim. de long.

A l'union du tiers inféro-externe avec les deux tiers supéro-internes, on voit l'orifice de la gastrostomie qui offre un aspect déprimé, un peu froncé sur les bords, et mesure dans son grand diamètre (suivant l'axe de la cicatrice) une longueur de 12 millim. Lorsque l'on ouvre la cavité abdominale, on constate que le bord antéro-inférieur du foie adhère immédiatement au-dessus et en dedans de l'orifice de la gastrostomie, qu'il encadre. L'estomac dilaté se trouve fixé solidement à ce point de la paroi abdominale et en même temps au bord du foie qui lui-même adhère, comme nous l'avons dit, au voisinage de l'orifice fistuleux.

L'estomac étant ouvert, on ne découvre l'orifice interne de la fistule qu'après avoir déplissé la muqueuse; on constate alors que celle-ci se déprime dans une sorte d'infundibulum, s'y plissant et s'y fronçant, de telle manière qu'il ne reste là qu'une cavité virtuelle qui, lorsqu'on la dilate admet parfaitement l'extrémité d'une pince à disséquer.

Le canal fistuleux ainsi constitué mesure, du plan constitué par la surface cutanée à celui formé par la face interne de l'estomac, 15 millim. *Dans toute son étendue il est fermé par l'accolement des plis de la muqueuse qui le tapissent.*

La muqueuse de l'estomac n'offre pas trace d'altération.

Lorsque l'on recherche la situation de la fistule par rapport aux différentes régions de l'estomac, on constate qu'elle est située sur un point de la face antérieure, distant de 5 centim. de la petite courbure et de 6 centim. de la grande, de 7 centim. du cardia et de 23 du pylore.

Ouvrant l'œsophage sur sa ligne médiane postérieure, nous constatons qu'il existe à partir du bord inférieur du cartilage cricoïde, dans une étendue de 8 centim. au-dessous, une plaque épithéliomateuse, bourgeonnante, prenant toute la circonférence du canal, si bien que lorsque ce canal est reconstitué, il n'existe pour ainsi dire pas de lumière à son niveau.

Un peu plus bas, sur la muqueuse œsophagienne, à 1 centim. 1/2 environ, on trouve deux petites plaques épithéliomateuses, du volume d'un gros grain de chènevis, séparées de la tumeur principale par une zone de muqueuse saine.

Lorsque l'on ouvre la trachée sur la ligne médiane antérieure, on constate immédiatement, au-dessous du bord inférieur du cricoïde, sur la face postérieure de la trachée, s'étendant verticalement sur une hauteur de 2 centim. 1/2, une production épithéliomateuse sessile, allongée verticalement, mesurant 1 centim. dans sa partie moyenne, et s'effilant à ses deux extrémités, surtout à la supérieure.

Un peu au-dessous, on trouve un petit bourgeon épithéliomateux séparé.

La région sus-claviculaire droite est occupée par une masse ganglionnaire, d'aspect encéphaloïde.

Les poumons sont congestionnés, contiennent des noyaux broncho-pneumoniques à leur base, en particulier au voisinage de leur bord postérieur.

Le foie et les reins sont sclérosés.

Athérome cardiaque et vasculaire.

Remarques. — Laissant de côté les particularités anatomiques intéressantes que nous avons relevées dans cette observation, nous désirons simplement attirer votre attention sur quelques-uns des résultats de la gastrostomie dans ce cas. Malgré l'état précaire de la malade l'*opération* n'a présenté aucune gravité et *n'a été suivie d'aucun accident*, premier point à relever. Elle a de plus *amené une amélioration réelle* tant au point de vue du *retour momentané des forces* qu'à celui de la *cessation de symptômes pénibles,* tels qu'un crachotement continu de matières spumeuses et une sensation douloureuse augmentée constamment par les efforts de la déglutition.

Ces résultats contradictoires de ceux énoncés dans un certain nombre d'ouvrages encore actuellement classiques, tiennent en bonne partie, croyons-nous, au procédé opératoire employé, procédé qui n'est autre que celui de notre maître F. Terrier (1).

(1) F. Terrier et H. Delagénière. Quelques réflexions à propos d'un cas de gastrostomie pratiquée pour remédier aux accidents d'un cancer de l'œsophage. *Rev. de chirurgie.* Paris, 1890, p. 198.

Ce procédé comprend trois points principaux :

1° Ne prendre dans les fils fixateurs que la séreuse et une partie de la musculeuse sans perforer la muqueuse, de manière à ne pas s'exposer à avoir des inoculations septiques le long des fils.

2° Faire à l'estomac une ouverture aussi petite que possible.

3° Suturer la muqueuse à la peau, la renverser un peu en dehors pour border en quelque sorte la fistule (1).

En suivant cette pratique, on peut, sans aucun danger, faire l'*opération en un temps,* sans attendre pour ouvrir l'estomac que des adhérences se soient établies entre les deux feuillets du péritoine, comme on le fait dans la *méthode en deux temps*, dite de Howse (2).

Les résultats sont là pour le prouver. Sur 6 gastrostomies pratiquées depuis 18 mois par M. Terrier ou ses élèves, il y a eu 6 fois succès opératoire. Jamais l'opération n'a déterminé le plus petit accident (3).

Obs. I (F. Terrier). — H..., 67 ans ; rétrécissement infranchissable. Gastrostomie le 21 juin 1889. Sonde en caoutchouc n° 22 à frottement dur dans la fistule. Suites opératoires normales à part un écoulement irritant de suc gastrique par la fistule. Survie de 3 mois et 4 jours. Mort de cachexie.

Obs. II (F. Terrier). — H..., 50 ans ; cancer datant de septembre 1889, rétrécissement infranchissable. Gastrostomie le 5 avril 1880. Sonde dans la fistule. Ecoulement de matières stomacales. Survie de 24 jours. Mort de cachexie.

Obs. III (F. Terrier). — H..., 48 ans ; cancer datant de

(1) Les éléments de cette méthode se trouvent plus ou moins indiqués par les divers auteurs qui ont traité de la gastrostomie. C'est ainsi que M. Verneuil a préconisé l'opération en un temps, que M. Le Fort fait un ourlet de péritoine en suturant la séreuse stomacale à la séreuse pariétale, que MM. Bergmann et Berger ont renversé la muqueuse gastrique pour en border l'ouverture artificielle, que Bryant, Schonborn et Howse insistent sur la nécessité de faire une ouverture stomacale très petite. Mais aucun de ces chirurgiens n'a réuni en un seul tout ces diverses particularités opératoires qui, par leur groupement, arrivent à constituer un procédé nouveau supérieur à tous ceux employés antérieurement, procédé qui, par suite, mérite le nom de *procédé Terrier*. (Pour les détails opératoires des anciens procédés, on consultera avec avantage : L.-H. Petit. *Traité de la gastrostomie*, Paris, 1879, et M. Cohen. *De la gastrostomie dans les rétrécissements non cancéreux de l'œsophage*. Th. Paris 1885.)

(2) Chavasse. On a case gastrostomy ; with remarks on the operation, *Brit. med. J.*, Lond., 1884, t. I, p. 1085.

(3) Ces observations paraîtront prochainement *in extenso* dans la *Revue de Chirurgie*.

8 mois, tuberculose pulmonaire. Gastrostomie le 20 juin 1890. Sonde uréthrale n° 25 dans la fistule. A diverses reprises écoulement de liquide stomacal par la fistule ; ulcération de la peau. Survie de 36 jours. Mort de tuberculose.

Obs. IV (H. Delagenière). — H..., 54 ans ; rétrécissement franchissable ; généralisation au foie. Gastrostomie le 19 août 1890. Sonde n° 20 dans la fistule. Ecoulement de matières stomacales. Survie de 12 jours. Mort de cachexie.

Obs. V (personnelle). (Voir plus haut.)

Obs. VI (H. Delagénière). — H..., 44 ans ; rétrécissement franchissable. Gastrostomie le 9 octobre 1890 ; aucun obturateur n'est introduit dans la fistule dans laquelle on engage simplement une capote anglaise dont le bout a été coupé.

Pas d'écoulement de contenu stomacal.

Survie de 2 mois. Mort de cachexie.

Le seul inconvénient qui ait résulté de l'établissement de la fistule a été, dans les obervations I, II, III, et IV, la déperdition passagère du suc gastrique et un érythème cutané consécutif. Cette petite complication, notée dans un grand nombre d'autres observations, a souvent été une cause d'ennuis pour les chirurgiens. Ceux-ci ont en général tenté de s'y opposer en introduisant dans l'ouverture stomacale une sonde molle, un gros tube à drainage, une canule à trachéotomie en vulcanite (Durham). Ces divers moyens n'ont le plus souvent pour résultat que de dilater la fistule, aussi a t-on imaginé po r les cas où celle-ci devient trop grande une canule spéciale. Bergmann a utilisé, dans ce but, une canule métallique entourée d'une double vessie de caoutchouc fin ; ces deux vessies dont l'une est destinée à s'appliquer, après insufflation, contre la muqueuse stomacale et l'autre contre la paroi abdominale, sont séparées par un étranglement qui correspond aux bords de la fistule.

Récemment E. Hahn (1), dans le même but, a eu l'idée, après avoir cherché l'estomac par l'incision habituelle, parallèle au rebord costal, de le fixer dans une plaie faite au niveau du 8e espace intercostal, ce qui est possible sans lésion du diaphragme. Le rapprochement des côtes suffirait, dit-il, pour fermer la fistule comme une pince et permettrait d'éviter les canules et obturateurs ordinairement employés.

Toutes ces complications, instrumentales ou opératoires,

(1) Eugene Hahn. Eine neue Methode der Gastrostomie. *Centralblatt f. Chir.*, Leipz., 1890, n° 11, p. 193.

sont inutiles : une fistule stomacale, si elle est petite, reste, comme cela a eu lieu dans nos observations IV et V, fermée spontanément et ne permet aucun écoulement de liquide. Le même fait s'observe dans bon nombre de plaies de l'estomac, celles par balles de revolver par exemple. L'estomac peut rester distendu par les aliments et les gaz malgré l'existence de la plaie.

Nous relaterons, à cet égard, l'histoire d'un malade qui tentant de dévaliser un de ses concitoyens, avait été mis en fuite par celui-ci et avait reçu de celui qu'il avait attaqué une balle dans la partie supérieure de la région lombaire gauche. Apporté à l'hôpital Bichat dans un état grave, présentant tous les signes d'une plaie pénétrante de l'abdomen, il fut immédiatement laparotomisé par nous. Le ventre contenait une quantité de sang assez considérable paraissant venir de la région splénique ; l'intestin ne présentait aucune lésion appréciable. Sur la face antérieure de l'estomac distendu on remarquait une petite éraillure verticale de la séreuse, immédiatement sous-jacente à l'incision qui avait été faite sus-ombilicale et médiane ; deux points de suture à la soie furent placés sur cette petite éraillure que son siège et son aspect firent prendre pour un coup de bistouri malheureux. Le sang épongé ne paraissant plus couler on referma le ventre.

Quelques jours après le malade mourait et l'autopsie faite à la morgue par M. Louis, montrait en même temps qu'une plaie de la rate, dont l'hémostase s'était faite spontanément, une plaie de la face postérieure de l'estomac que je vous présente actuellement.

Elle siège à peu près vers le milieu de sa face postérieure et se présente sous la forme d'un orifice elliptique mesurant environ 3 millim. dans son diamètre transversal et 6 dans son diamètre vertical. Son bord est net du côté cardiaque, du côté pylorique au contraire, la séreuse est déchiquetée dans une petite étendue. Examiné par sa face interne, l'orifice a des dimensions un peu plus grandes ; la muqueuse est déchirée, déchiquetée, surtout sur la lèvre pylorique de la plaie.

Au niveau du point où siégeait l'éraillure séreuse, constatée au cours de l'opération, on constate sur une étendue très minime, pas même un centim. carré, l'existence d'une surface de forme irrégulière où la muqueuse est détruite. Ce point ne répond pas à la plaie postérieure, mais est situé à 4 centim. et demi plus près du pylore.

A l'autopsie la balle était dans le duodénum.

Il est évident que la balle a atteint obliquement la face postérieure de l'estomac et continuant sa marche est venue frapper la partie profonde de sa face antérieure.

La muqueuse a été détruite en ce point, la musculeuse plus élastique s'est laissé déprimer sans se rompre, mais la séreuse, qui prête moins, a éclaté suivant une fissure verticale.

Il existe, du reste, dans la science un cas bien connu de

fistule stomacale restée indéfiniment fermée en l'absence de tout appareil obturateur, celui du Canadien qui servit aux recherches de Beaumont (1).

Nous rappellerons encore cet autre fait, relaté par de Cérenville, d'un malade gastrostomisé par Dupont (de Lausanne) et chez lequel la fistule pansée simplement avec un tampon d'ouate était restée parfaitement fermée pendant 3 semaines lorsqu'on eut l'idée malencontreuse d'y vouloir placer une canule à demeure. Quoique pénétrant à frottement dans la fistule, la canule laissa passer le suc gastrique. Après des essais de canules variées, on dut en revenir au pansement à plat avec un tampon d'ouate entouré d'un tissu imperméable et maintenu sur la fistule à l'aide d'une ceinture à large plaque concave. La fistule resta dès lors fermée par un bourrelet de muqueuse faisant hernie (2).

Cette pratique, employée par nécessité dans ce cas, nous semble devoir être *la méthode de choix*. Chez notre malade, nous nous sommes contenté d'introduire pour chaque repas une sonde molle dans la fistule, lui faisant au besoin, dans les premiers jours, le chemin avec une pince porte-drain de Lister lorsqu'elle buttait et se repliait au lieu d'entrer. Pendant les 3 semaines de survie, *il n'y eut à aucun moment trace d'écoulement par la fistule*, que nous nous contentions de saupoudrer de carbonate de magnésie et de recouvrir d'une feuille d'ouate (3). Quelque temps après notre ami, le Dr Delagénière (du Mans), chez un de ses opérés, s'abstenait de même de toute introduction de sonde ou canule dans la fistule; l'orifice resta absolument fermé pendant les deux mois de survie de son opéré. Dans ce cas encore la fistule était oblitérée par le bouchon de muqueuse; nous n'attachons en effet aucune importance au tampon spécial que M. Delagénière a cru devoir placer devant l'orifice, un tampon n'ayant jamais empêché un suintement de liquide par un orifice fistuleux. C'est de même à l'absence de toute sonde

(1) Dans ce cas, il est vrai, l'obturation était réalisée par une valve de muqueuse (William Beaumont, *Experiments and observations on the gastric juice*, Plattsburgh, 1833).

(2) De Cérenville. Un cas de fistule gastrique. *Rev. méd. de la Suisse Romande*, Genève, 1884, T. IV, p. 1.

(3) Notre idée, en pansant à sec avec du carbonate de magnésie en poudre, était de neutraliser les quelques gouttes de contenu stomacal qui auraient pu s'échapper dans un effort de toux.

dans la fistule bien plus qu'à la pression par la pince costale que nous semble due la fermeture parfaite de la fistule dans les 7 observations de Hahn. Bryant, du reste, qui opère en deux temps, ne place jamais de sonde dans la fistule et s'en est toujours bien trouvé (1). Le seul avantage de la méthode de Hahn est de placer avec plus de certitude la fistule en un point de l'estomac qui ne soit pas déclive.

En opérant de la sorte, on obtiendra, croyons-nous, toujours les meilleurs résultats de cette opération des plus inoffensives aujourd'hui. C'est dire que nos conclusions sont bien différentes de celles du mémoire publié en 1885 par Lagrange (2). Ce chirurgien se croyait alors autorisé à rejeter systématiquement la gastrostomie, opération qui, disait-il, « doit être bannie de la thérapeutique des cancers de l'œsophage ». En présence de cette affection, continuait-il, exprimant une idée alors courante, « le chirurgien est enfermé dans ce dilemme étroit : ou bien la maladie est peu avancée et l'opération est inutile parce que le malade peut vivre sans gastrostomie, ou bien la maladie existe depuis longtemps et l'opération est inutile parce que le malade va mourir ».

Les faits, nous l'avons vu, démentent catégoriquement ces affirmations, permises en 1885, impossibles à défendre aujourd'hui. Il est actuellement établi sans conteste que l'opération est utile et que, pratiquée suivant certaines règles, elle ne présente aucune gravité (3).

Aussi concluerons-nous que la gastrostomie, opération d'une exécution facile, sans gravité, permettant d'établir d'une manière certaine une fistule alimentaire, ne créant aucune difformité apparente (4), soulageant d'une manière parfaite les malades, est indiquée dans les cas de rétrécissements cancéreux, dès que la gêne de la déglutition se sera fait sentir pour les aliments liquides. Non seulement elle

(1) Bryant. *Brit. Med. J.*, 5 avril 1882.

(2) Lagrange. De la gastrostomie dans les rétrécissements cancéreux de l'œsophage. *Revue de chirurgie*, Paris, 1885, T. V, p. 549.

(3) Il suffit de lire les statistiques de Zezas, *Arch. f. klin chir.*, 1885, t. XXXII, p. 188 et 276, de A. D. Knee, *Chirurgitcheskiy Vestnik*. St-Pétersbourg, janvier, 1886, de Johansen, *Th. de Dorpat*, 1888, de Vinant, *Th. de Paris*, 1889, pour voir combien les résultats se sont améliorés depuis dix ans.

(4) A l'inverse de l'œsophagostomie, rarement applicable du reste par suite du siège même des rétrécissements cancéreux.

empêche le malade de mourir d'inanition et lui procure ainsi une survie inespérée, mais encore elle diminue notablement les douleurs et supprime quelquefois des symptômes pénibles en soustrayant au contact des aliments, les tissus néoplasiques. Il y a là une action favorable très comparable à celle de l'anus iliaque dans les rétrécissements cancéreux du rectum.

IMPRIMERIE LEMALE ET Cie, HAVRE.